Aus dem Pathologischen Institut der Universität Bonn
Direktor: Professor Dr. Ceelen.

Rheumatische Aortenschädigung mit multipler Aneurysmenbildung.

INAUGURAL-DISSERTATION

zur

Erlangung der Doktorwürde

der

Hohen Medizinischen Fakultät

der

Rheinischen Friedrich Wilhelms-Universität zu Bonn.

Vorgelegt am 11. November 1936

von

Wilhelm Rißе

aus Bochum in Westfalen.

Bonn 1937

Anton Brand

Gedruckt
mit Genehmigung der medizinischen Fakultät
der Universität Bonn.

Referent: Professor Dr. C e e l e n.

R. UNIV.
BIBLIOTHEEK
LEIDEN

Meinen lieben Eltern!

Rheumatische Aortenschädigung mit multipler Aneurysmenbildung. *)

Das Wort „Rheumatismus“ geht auf Hippokrates zurück, der es gleichsinnig mit dem Wort „Catarrhos“ gebraucht. Hierunter hat man sich „schleimige Flüsse“ vorgestellt, die vom Gehirn herabfließen und als Ursache von Erkrankungen der Eingeweide und Gelenke angesehen werden. Der Begriff des „Rheuma“ ist also das Schlagwort für eine Fülle der verschiedensten Krankheitsformen gewesen. Im Laufe der Jahrhunderte ging die Entwicklung dahin, die unter diesem Sammelnamen zusammengefaßten krankhaften Erscheinungen nach ihren klinischen Symptomen und vermeintlichen Ursachen zu zergliedern und dadurch in viele eng umrissene Krankheitsbilder aufzulösen. Bei der Häufigkeit rheumatischer Erkrankungen ist es eine Selbstverständlichkeit, daß die Probleme dauernd im Brennpunkt des Interesses gestanden haben. Besonders in den letzten Jahrzehnten sind sie Gegenstand wissenschaftlicher Forschung gewesen, und man ist heute zu einer Auffassung vom Rheumatismus gekommen, die wieder zu den alten, ähnlichen Vorstellungen zurückführt. Zwar sind die alten Vorstellungen von einer falschen Mischung der Säfte, jener spekulative Begriff der „Dyskrasie“ durch eine naturwissenschaftliche Größe ersetzt worden, nämlich Bakterien oder deren Toxine.

Die der Erkrankung zu Grunde liegenden pathologisch-anatomischen Veränderungen dürften durch die Untersuchungen Klinge's und seiner Mitarbeiter (Vaubel, McEwen, Grzimek, Schosnig, Koeppen, Sarafoff, Schulz, Wild, Bauer, Junghans,

*) Die Arbeit wurde am 1. Oktober 1935 abgeschlossen.

Sonnenberg) weitgehend gefördert sein. Die Ursache läßt noch keineswegs eine eindeutige Erklärung zu. Allgemein wird anerkannt, daß ein infektiöses Geschehen zu Grunde liegt. Doch in dem „Wie“ gehen die Anschauungen weit auseinander. Im wesentlichen stehen sich hier zwei Meinungen gegenüber:

Die eine Richtung verlangt einen spezifischen, bis heute trotz aller bakteriologischen Untersuchungen noch unbekannt gebliebenen Erreger und hebt dadurch den akuten Rheumatismus als „spezifischen Rheumatismus“ heraus (Aschoff, Gräf, rheumatismus infectiosus spezificus), um alle anderen rheumatischen Krankheitsformen als „Pseudorheumatismen, Rheumatoide“ davon abzugrenzen.

Auf der anderen Seite steht Klinge mit der „Hyperergie-Allergie-Lehre“ (Rößle). Er macht den Versuch — im Gegensatz zu der bisher betriebenen analytischen Rheumaforschung — das Zusammengehörige, allen Gemeinsame herauszuheben und sieht in den rheumatischen Erkrankungen ein einheitliches Geschehen, eine Entwickelung. Er fußt auf den Vorstellungen Rößle's über die Entzündung mit ihrer Mannigfaltigkeit je nach dem gegebenen Stand der Reaktionsfähigkeit und Reaktionslage des Organismus. Klinge meint: „daß die rheumatische Reaktion der Effekt einer bestimmten Reaktionsart der Gewebe ist, und zwar in erster Linie des „Entzündungsgewebes“, des Mesenchyms, und als hyperergische Reaktion des Körpers auf ein Streptokokkengift gedeutet wird.“ Gestützt wird diese Auffassung durch seine systematischen pathologisch-anatomischen Untersuchungen, wie auch durch die Ergebnisse des Tierexperimentes. Im Tierexperiment ist es durch wiederholte Einspritzung von artfremdem Serum gelungen — eines ursprünglich ungiftigen Antigens — die Reaktionslage des Tieres zu ändern, d. h. eine Überempfindlichkeit zu erzeugen derart, daß bei erneuter Einspritzung des gleichen Antigens der Organismus mit einer besonders starken „hyperergischen Entzündung“ antwortet. (Rößle, Gerlach, Klinge, Vaubel, Junghans u. a.). Die Ergebnisse dieser Untersuchungen

haben erwiesen, daß durch experimentelle „Hyperergie“ dem menschlichen Rheumatismus wesensgleiche histologische Veränderungen hervorgerufen werden. Die Verhältnisse des Tierexperimentes, wo durch Umstimmung Überempfindlichkeit erzeugt wird, überträgt man auf das rheumatische Geschehen des Menschen und faßt auch dieses als einen Hyperergiemechanismus auf. Das Wesentliche hierbei ist die wandelbare Reaktionslage des Organismus gegenüber demselben Antigen. Als infizierenden Mikroorganismus schreibt man den Streptokokken eine besondere Rolle zu und zieht eine Wandlung der Bakterien im Organismus in den Bereich des Möglichen.

Das Jahr 1904 ist für die Rheumaforschung von besonderer Bedeutung. Durch die von Aschoff im Herzen entdeckten „noduli rheumatici“ findet der Rheumatismus seine anatomische Grundlage, indem diese morphologisch faßbare Gewebsveränderung als anatomischer Ausdruck der rheumatischen Entzündung anerkannt wird. Aschoff charakterisiert diese Knötchen als submiliare, in der Nachbarschaft kleiner oder mittelgroßer Gefäße, liegende Gebilde, die durch Zusammenlagerung auffallend großer, manchmal mehrere Kerne enthaltender (riesenzellähnlicher) Elemente um eine sich schwächer färbende, zusammenfließende Protoplasmamasse entstehen. Später findet man diese rheumatischen Knötchen nicht nur im Herzen, sondern auch in anderen Organen, und sie bleiben für lange Jahre die Grundlage der Forschung über rheumatische Gewebsschäden. Bis dann vor einigen Jahren die Kenntnisse über das Gewebsbild des Rheumatismus sehr erweitert worden sind und eine viel breitere Grundlage erhalten haben. (Vor allem Klinge und seine Mitarbeiter.) Nach Klinge ist der Rheumatismus eine Erkrankung, die über den ganzen Organismus weit verbreitete Schädigungen hinterlassen kann, die kein Organ zu verschonen braucht und im wesentlichen auf einer Erkrankung des Mesenchyms des gesamten Gefäß- und Bindegewebes beruht. Hat man früher in den Aschoff'schen Knötchen die spezifische Reaktion auf das noch unbe-

kannte Virus gesehen, so weist Klinge nach, daß es sich hierbei nur um eine Phase der Entwickelung im rheumatischen Geschehen handelt, während die primär auftretende Schädigung in einer Aufquellung der Grundsubstanz des Bindegewebes besteht, verbunden mit fibrinoider Entartung. Diese Veränderung ist das Gemeinsame der großen Gruppe von rheumatischen Krankheitsformen. Klinge bezeichnet diese Phase der Entwicklung als „Frühinfiltrat". An dieses Frühinfiltrat schließen sich proliferative Vorgänge an. Es kommt zur „Granulombildung", die durch hyperplastisch gewucherte Bindegewebszellen entsteht, welche bis zu mehrere Kerne enthaltenden Riesenzellen heranwachsen können. Die ausgeprägte Form eines Granuloms ist das Aschoff'sche Knötchen. Diese rheumatischen Zellknötchen gehen über in „zellarme Narbenbildungen", wobei nur die noch frischen Narben die Herkunft erkennen lassen. Klinge unterscheidet also drei Stadien in der Entwickung des Rheumatismus: 1. Frühinfiltrat, 2. Granulom, 3. zellarme Narbe.

Die aufgezeigten anatomisch nachweisbaren Schäden stellen das Idealbild des Ablaufes der rheumatischen Gewebsveränderungen dar. Jedoch kann die Entwickelung je nach dem befallenen Organ wechselnder Natur sein. Das Frühinfiltrat kann, ohne deutliche proliferative Vorgänge zu zeigen, gleich in Narbenbildung übergehen. Meistens ist auch da eine geringe Wucherung nachzuweisen.

Der Rheumatismus ist wie gesagt eine Allgemeinerkrankung des menschlichen Körpers. Klinge nimmt eine Unterteilung in drei Gruppen vor, die „den drei klinisch und anatomisch wichtigsten Formen, Typen der rheumatischen Erkrankung" entsprechen:

1. klassischer polyarthritischer Typ (der eigentliche akute Gelenkrheumatismus; Polyarthritis rheumatica);
2. visceraler Typ (Erkrankung der Eingeweide: Hals, Brust und Bauch, besonders Herz-, Aorta- und Serosatyp: Eingeweiderheumatismus);

3. peripherer Typ (Erkrankungen der Gliedmaßen, Gelenke, Sehnen, Muskeln und Nerven-„Gliederreißen").

Er betont, daß der Eingeweiderheumatismus, der auch klinisch ohne Gelenkrheumatismus auftreten kann, viel häufiger ist, als dem klinischen Gelenkrheumatismus entspricht und daß bevorzugt Herz, Aorta, überhaupt das Gefäßsystem erkranken.

Bekannt war das Auftreten von Gefäßschädigungen im Gefolge eines Rheumatismus schon lange. Bouillaud betont schon 1840 von klinischer Seite die Erkrankung des Gefäßsystems und besonders der Aorta. In zahlreichen Untersuchungen werden dann schrittweise die Kenntnisse über den rheumatischen Gewebsschaden erweitert. (Aschoff, Geipel, Coombs, Klotz, Wiesel, Wiesel und Löwy, v. Glahn und Pappenheim, Chiari, Beitzke u. a.). Es werden mannigfache Gefäßveränderungen beschrieben. Durch die eingehenden Untersuchungen von Klinge und Vaubel (1931) werden die rheumatischen Gefäßschädigungen differentialdiagnostisch abgegrenzt, und nun kann auch für das Gefäßsystem die Entwickelung vom Frühinfiltrat zur Narbe verfolgt werden. Zwar zeigt das Gewebsbild die drei Stadien nicht in so vollkommener Reinheit, wie man sie am Herzmuskel beobachten kann, sondern mit dem Organ entsprechenden Abweichungen. Das Gewebsbild ist ein viel bunteres. Wollte man nur das Granulom berücksichtigen, so würde man nicht dem Gefäßsystem so große Bedeutung beimessen. Berücksichtigt man aber alle rheumatischen Schäden, so muß man es in den Mittelpunkt der Betrachtung stellen. *)

*) 1934 konnte jedoch Domenico Gihante (Aschoff'sches Institut) in seinen an abdominellen Aorten, Carotiden, Sinus carotici ausgeführten Untersuchungen weder in frischen Fällen von „spezifisch infektiösem Rheumatismus", noch in chronischen Fällen desselben, noch in anderen Fällen irgend etwas von rheumatischen Knötchen oder den spezifischen Narben derselben in der Adventitia oder Media feststellen.

Die Möglichkeit der Entstehung von Aneurysmen auf der Grundlage rheumatischer Schädigungen der Aorta ist seit langem bekannt (Weil, Berner, Aitken, Jordan). Jedoch handelt es sich hier um klinische Beobachtungen ohne pathologisch-anatomische Beschreibung, (Weil, Berner) und wo eine Sektion vorgenommen wurde, konnte das Gewebsbild in seiner Gesamtheit noch nicht erfaßt werden. Multiple Aneurysmenbildung der Aorta, besonders bei älteren Patienten, findet in der Literatur an keiner Stelle Erwähnung. Einen solchen Fall, den Herr Prof. Dr. Ceelen mir freundlicherweise überlassen hat und wofür ich an dieser Stelle meinen herzlichsten Dank aussprechen möchte, will ich weiter unten beschreiben.

Klinischer Befund:

Auszug aus den Krankengeschichten, die mir dankenswerterweise von der Medizinischen bzw. Chirurgischen Klinik überlassen wurden:

Klinische Diagnose:

Mediastinaltumor.

Vorgeschichte: J. R., 65 Jahre, von Beruf Fuhrmann. Nach Angabe des Patienten, sowie der Familienangehörigen ist die Familienanamnese ohne Besonderheiten. Der Patient ist bis zum März 1933 niemals ernstlich krank gewesen. In dem Krankenblatt der Chirurgischen Klinik wird lediglich von „häufigen chronischen Erkältungen“ gesprochen. Infekt. ven. negatur!

Krankheitsbericht: Vom 20. 3. 33—6. 4. 33 wird der Patient wegen linksseitiger Pneumonie in der Medizinischen Klinik behandelt. In ihrem Gefolge tritt ein linksseitiges Pleuraempyem auf. Klinisch lassen sich am Herzen und den Gefäßen zu dieser Zeit keine pathologischen Geräusche nachweisen. Das Zentralnervensystem zeigt keine Besonderheiten. Die Wa. R. ist negativ. Röntgenologisch nimmt man eine Verbreiterung oder Verdrängung der Aorta nach rechts an, verursacht durch das Empyem.

Vom 6. 4. 33—26. 4. 33 wird der Patient in die Chirurgische Klinik verlegt zur operativen Behandlung des Empyems.

Vom 22. 5. 34—30. 5. 34 wird der Patient erneut in die Medizinische Klinik aufgenommen und der Verdacht auf einen Tumor ausgesprochen. Der Patient gibt beim Atmen Schmerzen auf der Brust an, rechts und links vorn. Ferner klagt er über Magenschmerzen, vor drei bis vier Wochen sei Teerstuhl aufgetreten. Die Lungenhili sind auf der Röntgenaufnahme verdichtet. Der Herzschatten springt nach rechts und besonders nach links kugelig vor. Der Aortenschatten ist erheblich verbreitert und verlängert. Klinisch lassen sich keine pathologischen Geräusche am Herzen feststellen. Zentralnervensystem o. B.

Vom 27. 8. 34—16. 1. 35 wird der Patient wieder in die Medizinische Klinik aufgenommen. Die Schmerzen in der linken Unterbauchseite haben zugenommen und ziehen nach hinten zur Wirbelsäule. Die röntgenologisch nachweisbare Verschattung im linken Hilusbereich hat zugenommen. Trotz verabfolgter Bestrahlung des „Mediastinaltumors“ tritt im Laufe der Zeit Vergrößerung ein. Zeitweise bestand foetiger, blutiger Auswurf, der Abgüsse von Bronchialästen darstellt.

11. 2. 35 — 22. 3. 35. Der Zustand verschlechtert sich weiter. Am 8. 2. hat der Patient nach seinen Angaben ein ganzes Nachtgeschirr voll Blut entleert. Am 23. 3. 35 tritt der Exitus unter den Anzeichen allgemeiner Entkräftung in der Medizinischen Klinik ein. Betont wird in dem Schlußbericht, daß für Lues klinisch nie Anzeichen vorhanden gewesen sind.

Sektionsbericht: (Auszug) S. 136/1935.

Äußere Besichtigung: Leiche eines mittelgroßen, stark abgemagerten Mannes. Haut blaß, Muskulatur sehr dürftig, Fettpolster fast ganz geschwunden.

Innere Besichtigung: 1. Schädelhöhle: Meningen, Gehirn o. B. Gefäße der Hirnbasis von regelrechtem Verlauf,

zahlreiche kleinfleckige, gelbe Einlagerungen, besonders der Art. cerebri media.

2. Brust- und Bauchhöhle: Bauchdecken äußerst schlaff, spärliche Muskulatur, Fettgewebe nur in Spuren. Darm von mäßigem Luftgehalt. Großes Netz mit einigen Fetträubchen. Bauchfellsack ohne regelwidrigen Inhalt, graublau, glänzend. Strang- und flächenförmige Verwachsungen im Bereich des linken Oberbauches und von der Gallenblase zum Magenausgang, Zwölffingerdarm und der Flexura coli dextra. Gallenblase prall gefüllt. Wurmfortsatz hinter und unter dem Blinddarm, strangförmige Verwachsungen.

Bei der Eröffnung der Brusthöhle sinkt die rechte Lunge gut zurück, während die linke Lunge völlig mit der Brustwand verwachsen ist. Völlige Verwachsung des Herzbeutels mit der Herzaußenhaut. Herz leichenfaustgroß, Fettgewebe von sulziger Beschaffenheit. Aus dem Herzen entleert sich massenhaft flüssiges, dunkelrotes Blut. Im Bereich des hinteren Mediastinums, besonders links, äußerst starke Verwachsungen, nur sehr schwer zu lösen. Die ganze Basis der lk. Lunge ist fest mit dem Zwerchfell verwachsen.

Lungen: Lk. Lunge im Unterlappen mehrere derbe, bis haselnußgroße Knoten, Konsistenz vermehrt. Oberfläche fleckig blaugrün. Oberlappen: luftkissenartige Beschaffenheit. Rechte Lunge ebenfalls im Unterlappen vermehrte Konsistenz. Seitliche Partien des Oberlappens von übermäßig starkem Luftgehalt. Aus dem Unterlappen fließt massenhaft bräunliche, schaumige Flüssigkeit ab. Luftröhrenäste dunkelbraunrot, mit zähem Schleim bedeckt. Keine Verengerung des Lumens nach der Peripherie. Farbe der Schnittfläche braunrötlich. Speiseröhre: Schleimhaut graurötlich mit deutlicher Gefäßzeichnung, besonders im unteren Abschnitt. Zahlreiche gelblichweiße, erhabene, bis linsengroße Flecke. Mäßig starke Verknöcherung des Kehlkopfgerüstes. Luftröhrenschleimhaut weißgraurötlich mit bräunlichen Schleimmassen. Lk. Stammbronchus von der Ausbuchtung der Aortenwand völlig komprimiert, Tonsillen

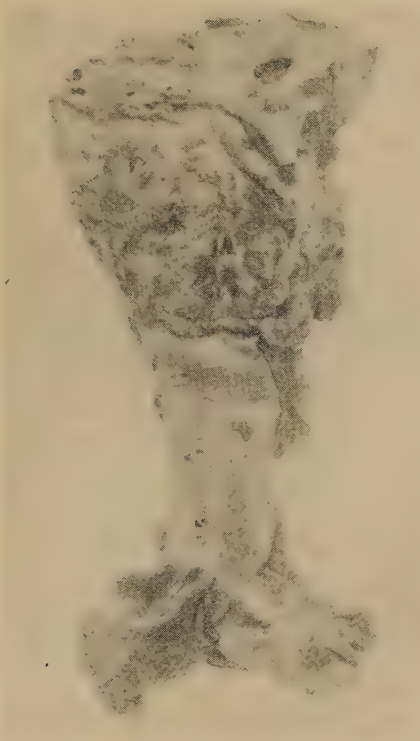

kleinbohnengroß. Herz: klein, schlaff, braun, mit Speckhautgerinnsel gefüllt. Aorta: im Anfang glatt. Klappen zart. Im absteigenden Teil in der Höhe der Bifurkation eine reichlich faustgroße Ausbuchtung der Aortenwand, mit ziemlich festem Blutgerinnsel gefüllt. Die Ausbuchtung ist scharfrandig begrenzt, geht in ihrer ganzen Ausdehnung in das Parenchym der linken Lunge. Wand der Ausbuchtung etwa 2 cm dick. Unterhalb der Ausbuchtung: Aorta sehr stark erweitert, Umfang 11 cm. Über der Zwerchfellkuppe trichterförmige Figuration der Aorta und eine weitere walnußgroße Ausstülpung der Wand mit ziemlich derbem Blutgerinnsel angefüllt. Öffnung zum Gefäßlumen von Fünfpfennigstückgröße. In gleicher

Höhe finden sich noch zwei weitere, kleinere, sackförmige, thrombosierte Ausstülpungen von Haselnußgröße mit einer linsendurchmessergroßen Öffnung zum Gefäßlumen. Im Bereich der Bauchaorta, 9 cm oberhalb der Teilungsstelle in die Arteriae iliacae, befindet sich eine hühnereigroße, diffuse Ausbuchtung der Aortenwand mit ausgedehnter Wandthrombose, auf die Art. mesenterica sup. übergreifend. An der aufgeschnittenen Aorta besitzt das Aneurysma einen Durchmesser von 10,5 : 6,5 cm. Die Art. iliacae zeigen im Verlauf fast knorpelharte, flächenhafte Einlagerungen, die Art. femoralis eine gelbliche Streifung und kleine gelbliche Herde.

Bauchorgane: Milz: 11 : 6 : 2 cm, 100 g., Kapsel gerunzelt, Farbe graurot. Auf der Schnittfläche deutliche Lymphknoten und Trabekel. Lk. Niere 10 : 4 : 2 cm, 130 gr., von fester Konsistenz, Oberfläche glatt, Farbe braunrot. Auf dem Schnitt deutliche Trennung von Mark und Rinde. Rinde sehr schmal, (3 mm), Kalkinfarkte an den Papillenspitzen. Nierenbeckenschleimhaut glatt, spiegelnd. R. Niere 14 : 6 : 3 cm, 210 g., von fester Konsistenz, an der Oberfläche einige flache Einziehungen, im übrigen glatt, Farbe graurot. Auf dem Schnitt Mark und Rinde deutlich getrennt. In einigen Markkegeln stecknadelgroße weißliche Herdchen. Nebennieren bds. dattelgroß. Auf dem Schnitt Mark und Rinde deutlich getrennt.

Beckenorgane: Blasenschleimhaut blaßgraurötlich, zart. Prostata kastaniengroß, auf dem Schnitt graurot. Rectum: o. B. Hoden taubeneigroß. Zahlreiche Samenfäden auszupfbar. Magen: Im Fundusteil zundrige Beschaffenheit der Wand, Gefäßzeichnung sehr deutlich, Schleimhaut graugrünlich. Leber: 23 : 24 : 6 cm, 1800 g., Oberfläche glatt, dunkelbraun. Farbe der Schnittfläche dunkelbraunrot, auf Druck entleert sich dunkelrotes, flüssiges Blut. Läppchenzeichnung deutlich, Zentralvenen gut erkennbar. Gallenblase mit zähflüssiger Galle gefüllt, Wand zart, einige bröckelige Konkremente. Vater'sche Papille gut durchgängig, Gallengänge zart, nicht erweitert. Bauchspeicheldrüse ziemlich schmal, von derber Konsistenz,

ohne jegliche Fettdurchwachsung. Der obere Dünndarm zeigt gallige Verfärbung, Schleimhaut zart. Im oberen Ileum Lymphknoten und Peyer'sche Haufen deutlich.

Histologische Untersuchung.

Zur Untersuchung haben mir Herz, Aorta, Art. iliaca und die Art. pulmonalis zur Verfügung gestanden, sodaß ich entsprechenden Veränderungen an anderen Organen nicht habe nachgehen können. Bei der histologischen Untersuchung sind folgende Färbemethoden zur Anwendung gekommen:

1. Haemalaun-Eosin
2. van Gieson
3. Fettfärbung (Sudan III-Haemalaun)
4. Elastica-Färbung
5. Eisenfärbung
6. Fibrinfärbung
7. Mucicarmin.

Untersuchung der Herzmuskulatur: Die Kammermuskulatur des linken Ventrikels ist an Hand von Serienschnitten untersucht worden. Hierbei haben sich Veränderungen am Zwischengewebe gezeigt, die ihrem Aussehen und der Lage nach vollständig verschiedener Natur sind.

Weitaus am häufigsten findet man bei im Querschnitt getroffenen, kleineren oder mittleren Gefäßen (Arterien oder Venen) eine längsovale bis spindelige Vermehrung des perivasculären Bindegewebes. An den Polen strahlt es mit einem feinen Fortsatz in das Muskelgewebe aus. Fast regelmäßig sind an den Seiten einige Muskelfasern ausgefallen und durch derbes, straffes Bindegewebe ersetzt. Diese perivasculären Narbenbildungen sind kernarm, ja oft kernlos. Daneben beobachtet man auch Formen, wo die Bildung einer Narbe sich erst vollziehen soll. Das Bindegewebe ist hier lockerer und zellreicher. Ferner findet sich an einigen Stellen eine knötchenförmige Verquellung und Homogenisierung des Binde-

gewebes. Besonders gut läßt sich das an der perivasculären Narbe eines etwas größeren Gefäßes beobachten, wo auf einer Seite eine knötchenförmige Homogenisierung mit beginnender Zellwucherung am Rande besteht, welche sich in die Adventitia des Gefäßes hinein erstreckt. Diese wird so in den Narbenbezirk des Gefäßes miteinbezogen. Die vorgenommene Fibrinfärbung verläuft jedoch negativ. Dieses könnte auf die für eine solche Färbung ungeeignete Fixierung des Materials zurückzuführen sein. Neben diesen Übergangsformen kann man auch mehrere eindeutige Zellknötchen von der Form der Aschoff'schen Knötchen feststellen. Zuweilen ist eine diffuse Entzündung des Herzzwischengewebes angedeutet, in der Mehrzahl der Schnitte ist das Zwischengewebe jedoch frei von entzündlichen Veränderungen. Die Kammermuskulatur ist nicht in ihrer gesammten Ausdehnung in gleicher Weise befallen. Zur Herzspitze sind ganze Schnitte frei von Veränderungen, während zur Herzbasis hin die Schädigungen häufiger werden.

Neben den geschilderten charakteristischen Veränderungen finden sich auch Herzmuskelnarben anderer Art, jedoch in vorliegendem Fall weil seltener. Es handelt sich um Narbenbildungen zwischen den Herzmuskelfasern ohne engere Beziehung zu den Gefäßen. Diese Narbenbildungen sind von wechselnder Gestalt und Größe, völlig unregelmäßig begrenzt und zackig. Sie strahlen in ihrer Faserrichtung meist weit in gesundes Muskelgewebe und bestehen aus zellarmem, parallelfaserigem Bindegewebe. Die Fettfärbung ergibt eine gleichmäßige, staubförmige Fetteinlagerung in die Muskelzellen beiderseits an den Kernpolen.

Endokard, Herklappe, Epikard:

Unter dem Endokard finden sich gleichfalls knötchenförmige Bindegewebsvermehrungen von wechselndem Zellgehalt. Auch hier überwiegt das Vorkommen von zellarmen bzw. zellfreien Knötchen aus straffem Bindegewebe.

Die bei makroskopischer Betrachtung kaum veränderte Mitralkappe erweist sich bei histologischer Untersuchung als schwer geschädigt. Die Klappenspitze ist an der Unterseite leicht vorgewölbt, und hier findet sich im subendokardialen Bindegewebe eine herdförmige Homogenisierung des Bindegewebes, gleichsam wie Nekrose anmutend, in der die Kerne vollständig fehlen. Die Umgebung zeigt gleichmäßigen Reichtum an palisadenartig aufgereihten Bindegewebszellen. Bei van Gieson färbt sich diese homogene Stelle braunrötlich, im Gegensatz zu dem helleren Rot des Bindegewebes. Im H. E.-Präparat erscheint sie dagegen viel blasser gefärbt als das umgebende Gewebe. An der Oberseite findet sich ein schmaler, unterbrochener, kernloser, homogener Streifen. An der Unterseite, etwas vom Klappenrand entfernt, besteht eine buckelige Vortreibung. Das darunter befindliche und angrenzende Gewebe ist kernarm, in der Mitte für einen größeren Bezirk kernlos. Im v. G.-Präparat färbt sich der kernlose Bezirk gelblich, der kernarme dagegen braun-rötlich. Irgendwelche Faserzüge lassen sich in den nekroseähnlichen Stellen nicht abgrenzen. Die ganze Klappe ist bis zur Spitze hin vascularisiert, wobei die Wandung eines Gefäßes hyaline Verquellung zeigt bei verschlossenem Lumen, jedoch bei noch deutlich erhaltener Elastica. Die Elasticafärbung zeigt nur noch wenige Bruchstücke von elastischen Lamellen, sowie schollige Massen, die den elasticaspezifischen Farbstoff annehmen. Sonst ist die Klappe stark bindegewebig umgewandelt. Kalkeinlagerungen habe ich nicht beobachten können.

Das Epikard ist verdickt und stark gefäßhaltig. In der Umgebung der Gefäße finden sich stellenweise geringe Zellanhäufungen.

Arteria coronaria: Die Intima der Coronararterie ist stark beetartig verbreitert. Ihre Abgrenzung gegen die Media ist nur schwer möglich. Unter dem Endothel finden sich an einer Stelle mehrere kleine Lichtungen, die sich bei Fettfärbung als grobtropfige Fetteinlagerung erweisen. In der

verbreiterten Intima besteht ein sich heller färbender, längerer, schmaler Streifen. Nur einige Kernreste sind in diesem Bezirk noch vorhanden. Die Fettfärbung zeigt hier ziemlich starke, fein- bis grobtropfige Fetteinlagerungen. Die elastischen Fasern sind zum großen Teil zerstört. An einer Stelle der Gefäßwand ist die Media so schmal, daß zwischen Intima und Adventitia nur noch eine Brücke von Zellen besteht. Geringe schollige Verkalkung kommt an der Intima-Media-Grenze für eine kurze Strecke vor. Intima und Media sind stark bindegewebig umgewandelt. In einem Gefäß der Adventitia befindet sich eine polypöse Wucherung der Intima. Entzündliche Zellanhäufungen habe ich in keiner Gefäßschicht beobachten können.

Aorta: Die Aorta ist in ihrem ganzen Verlauf untersucht worden. Zunächst beschränke ich mich, um eine bessere Vergleichsbasis zu finden auf die Beschreibung der makroskopisch unverändert erscheinenden Gefäßabschnitte. Dabei haben sich Unterschiede zwischen der Aorta ascendens und dem Brustteil ergeben, wenn auch nicht prinzipieller Natur, so doch derart, daß ich die Beschreibung der einzelnen Abschnitte getrennt vornehmen muß. Hervorheben möchte ich, daß alle drei Wandschichten schwere Veränderungen aufweisen.

Pars ascendens aortae: Die Intima ist in ihrem gesamten Verlauf schmal, ohne stärkere Fetteinlagerungen. Nur stellenweise über schwersten Mediaveränderungen zeigt sich eine geringe Verbreiterung. Manchmal ist die Intima in den Bereich der Mediaveränderungen mit einbezogen, und hier erscheint sie schmaler und kernarm. Die Abgrenzung gegen die Media ist größtenteils nicht möglich, auch bei der Elasticafärbung nicht, da die elastische Grenzlamelle sehr oft in den Bereich der weiter unten beschriebenen Schädigungen mit einbegriffen ist. Sie ist dann unterbrochen, bald bandartig, bald löst sie sich in zahlreiche elastische Fasern auf. Schwach ausgebildet ist auch die elastisch muskuläre Längs-

schicht, welche sich ohne sichtbare Grenze in die eigentliche Media verliert. Der Kerngehalt ist bis auf seltene, wenige Rundzellen normal.

Die Media erweist sich bei mikroskopischer Untersuchung als schwer geschädigt. Im H. E.-Präparat fällt sofort auf, daß sich die Media nicht gleichmäßig gefärbt hat. Das innere Drittel, stellenweise auf die Intima übergreifend, ist in langen Streifen, die sich durch mehrere Blickfelder bei kleiner Vergrößerung verfolgen lassen, homogen, verquollen, gleichsam nekroseartig. An einigen Stellen dehnen sich diese Verquellungen in ihrer Breite bis zur Mitte der Media aus. Kernfärbung ist in diesen streifenförmigen Mediaverquellungen nicht vorhanden. Nur einige wenige Chromatinreste liegen noch in dieser sich mit basischem Farbstoff blaßblau färbenden Partie der Media. Das mittlere Drittel färbt sich bis auf wenige Stellen normal. Doch auch hier findet man diese streifenförmigen Verquellungen, wenn auch weit seltener. Die geschädigten Stellen gehen allmählich in die sich normal färbende Media über. Die randständigen Kerne zeigen teilweise Zerfallserscheinungen. Im äußeren Drittel findet man auch ähnliche Veränderungen, die aber nicht so ausgesprochen streifenförmig sind, sondern in geringerer Ausdehnung mehr fleckförmiges Aussehen haben. Dabei treten sie immer in geringerer Entfernung von der Adventitia auf. Stellenweise besitzen sie ausgesprochene Beziehung zu den Vasa vasorum. Diese verlaufen bis zur Grenze des äußeren Drittels und sind nicht besonders zahlreich. Einige wenige Rundzellen umscheiden mantelartig die Gefäße. Ihre engere Umgebung ist fast farblos, während die bisher beschriebenen Mediaschädigungen immer noch einen gewissen bläulichen Farbton aufwiesen. Erst in einigem Abstand von den Gefäßen nimmt das Gewebe wieder einen blassen Farbton an. Der farblose Bezirk um die Gefäße ist vollständig kernlos. Bei v. G.-Färbung ist die nähere Umgebung der Vasa vasorum intensiv rot, sie blaßt mit der Entfernung vom Gefäß ab. Das Sudan-Präparat zeigt,

daß das perivasculäre Gewebe frei von fettigen Einlagerungen ist. Größere Zellanhäufungen lassen sich nicht in den nekroseartigen Veränderungen feststellen. Ebenso differenzieren sich in denselben keine Mediabestandteile mehr.

Betrachtet man die Aortenwand im Elastica-Schnitt, so tritt die schwere Schädigung auf den ersten Blick nicht einmal stark in Erscheinung. Bei genauer Betrachtung aber erkennt man auch schwere Veränderungen am elastischen System. Die elastischen Lamellen färben sich nämlich in den Mediaverquelluugen viel intensiver als in den scheinbar normalen Abschnitten, sodaß stellenweise die Lamellen der inneren und äußeren Media dunkelrot bis violett erscheinen, während sie im mittleren Drittel nur einen blaßrötlichen Farbton annehmen. Ferner sind sie im inneren und äußeren Drittel viel breiter plumper, sie liegen dichter zusammen und erscheinen zum Teil verklumpt. Manchmal hat man den Eindruck als seien sie bröckelig zerfallen. Ein deutlich welliger Verlauf dieser Lamellen ist nicht mehr vorhanden. An der Media-Intima-Grenze fallen stellenweise einige Lamellen aus. Die Lamellen des mittleren Drittels sind blaß, schmal, sie verlaufen vollständig gestreckt und lassen zwischen sich einen breiten Spalt frei. Die Zwischenräume der Lamellen enthalten breite verquollene Muskelfasern. Teilweise sind ganze Bezirke ausgesprochen kernarm.

Bei der Fettfärbung erweist sich die Media in ihrer ganzen Ausdehnung mehr oder minder stark verfettet. Die streifenförmigen Verquellungen der inneren Media zeigen zur Intima feintropfige, manchmal zu etwas größeren Tropfen konfluierende Fetteinlagerungen. Sie sind nicht in ganzer Breite verfettet, meist bleibt zur mittleren Media ein breiter Saum ganz frei von Fett. Das mittlere Drittel ist mehr diffus, staubförmig infiltriert. Die Lamellen nehmen hier teilweise einen leichten rötlichen Schimmer an. Das Fett liegt nicht in den Muskelzellen selbst, sondern in der Zwischensubstanz, manchmal wie aufgereiht. Im äußeren Drittel werden die

Fetteinlagerungen wieder etwas stärker, entsprechend den Befunden des inneren Drittels. Die Intima bleibt mit einem schmalen Saum durchweg ganz frei von Fett.

Das v. G.-Präparat zeigt eine allgemeine Vermehrung des Bindegewebes, wobei sich die nekroseartigen Bezirke rötlich anfärben. Die Mitte dieser Bezirke bleibt jedoch oft farblos, während die Randpartien sich stärker färben. Narbig schrumpfende Prozesse habe ich nicht finden können. Die Muskelzellen, vor allen Dingen im mittleren Drittel der Media machen teilweise einen gequollenen Eindruck.

In der Adventitia ist von einer erheblichen Bindegewebsvermehrung nichts zu beobachten. Wohl zeigen die Adventitialgefäße schwerste Schädigungen. Sie besitzen zu einem großen Teil eine sehr starke Muskularhypertrophie derart, daß nur noch ein ganz geringfügiges Lumen übrig bleibt. Einige wenige Zellen finden sich manchmal in der Umgebung der Gefäße. Neben den muskelhypertrophischen Gefäßen finden sich auch solche mit weitem Lumen, oder solche, die nur auf einer Seite eine knötchenförmige Wucherung zeigen, welche die Gefäßwand vorbuchtet. Durch Elastica-Färbung läßt sich die Elastica interna immer gut darstellen.

Aorta thoracica: Die Veränderungen der Brustaorta sind im Grunde genommen sehr ähnlicher Natur, sie besitzen nur eine graduelle Abweichung von den oben beschriebenen Befunden. Das H. E.-Präparat zeigt gleichfalls den starken Unterschied der Färbbarkeit. Die Verquellungen des inneren Mediadrittels sind aber hier nicht so ausgedehnt und zahlreich, sondern feinstreifiger, während sie dafür im äußeren und mittleren Drittel stärkere Formen annehmen. Hinzu kommt noch eine stärkere Vascularisation als in den oben beschriebenen Schnitten. Die weiten Gefäße lassen sich zum Teil bis zur Mitte der Media verfolgen, Sie weisen die schon oben beschriebenen Veränderungen auf. Die das Gefäß umgebende Verquellung nimmt jedoch größere Ausdehnung an. Die Gefäße der Adventitia zeigen die gleiche Muskularhyper-

trophie mit dadurch bedingter Lumeneinengung. Eine gute Übersicht über die Ausdehnung der Mediaschädigungen bietet ein Querschnitt, der etwa aus dem gleichen Gefäßteil stammt. Hier sieht man, daß im inneren Drittel die Veränderungen fleckförmig und nicht so groß sind wie im mittleren und äußeren Drittel, wo sie teilweise zusammenfließen.

Ich muß betonen, daß sich diese Befunde auf von Aneurysmen entfernte Stellen der Aortenwand beziehen, welchen man makroskopisch eine Veränderung nicht ansieht. Schnitte, die von der Aorta in einiger Entfernung eines Aneurysmas entnommen werden, oder auch unmittelbar aus der Wand des Aneurysmas, zeigen mit Näherrücken der Ausbuchtung zunehmende Verquellung, teilweise bis zu vollständiger Nekrose kommend, bei stärker werdenden Entzündungserscheinungen, besonders in der Adventitia.

In diesen aus der Nähe des Aneurysmas stammenden Abschnitten der Aorta bemerkt man eine zunehmende Wandverdickung, die auf Kosten aller drei Wandschichten zustande kommt. Je mehr man sich dem Aneurysma nähert, um so massiver werden die nekroseartigen Veränderungen. Sie dehnen sich häufig über die Mitte hin aus. Zwischen den streifenförmigen Schädigungen des inneren Drittels und den mehr kernarmen Stellen des äußeren Drittels dehnt sich stellenweise eine sehr kernreiche, aus Bindegewebszellen sich zusammensetzende Zwischenschicht aus. Die Zellanhäufungen, die die Gefäße umgeben, sind im Vergleich zu den oben beschriebenen Schnitten stärker. In geringer Entfernung vom Aneurysma ist die Intima beetartig verbreitert, die Media fast vollkommen verquollen. Hier findet sich in der inneren Media eine cystische Wandveränderung. Die Vasa vasorum in der Umgebung dieser cystischen Degeneration besitzen ein verstärktes Infiltrat. Die Adventitia ist von stärkeren Bindegewebszügen durchzogen. Die Gefäße sind zum Teil sehr stark mit Blut

gefüllt, während andere ausgesprochene Muskularhypertrophie zeigen. Das Infiltrat der Adventitia nimmt steigend zu.

Präparate vom Rand des diffusen Aneurysmas zeigen, daß zum Gefäßlumen hin die Aortenwand mit thrombotischen Auflagerungen bedeckt ist, die an den inneren Randpartien massige Infiltrate aufweisen. Anzeichen beginnender Organisation sind in den äußeren, der Gefäßwand anliegenden Thrombusmassen zu erkennen. Von normalem Aufbau der verbleibenden Aortenwand ist nichts zu erkennen. Sie ist bindegewebig umgewandelt und besitzt zahlreiche Zellanhäufungen, die in Beziehung zu den Vasa vasorum stehen und teils mehr diffus sind, tells sich der Knötchenform nähern. Auch findet man in den Wandresten noch stellenweise kernlose, nekroseähnliche Streifen. In den inneren Schichten der Media finden sich starke Pigmentablagerungen, die sich bei Eisenfärbung blau färben. Die Adventitia entspricht bei stärker werdender Infiltration den schon besprochenen Befunden. An einer Stelle findet sich zwischen zwei kleinen Gefäßen ein größeres geschlossenes Granulom. In der Nähe liegt ein thrombosiertes Gefäß, welches wieder rekanalisiert worden ist und drei spaltförmige Lumina aufweist. Vereinzelt findet man neben den allen Schnitten gemeinsamen Muskularhypertrophien der Gefäße auch eine Intimawucherung leichten Grades. Im Elastica-Präparat färben sich nur ganz wenige Reste übriggebliebener Lamellen, stellenweise sieht man grobe Schollen, die den Farbstoff mit angenommen haben.

An einer Stelle habe ich eine Blutung gefunden, die sich in die Aortenwand hinein erstreckt. Die Thrombusmassen sind allseitig von einem dichten Zellwall umgeben, der sowohl aus rund- wie polymorph- und großkernigen Elementen besteht. Von der Gefäßwand sprossen Bindegewebsfasern ein. Innerhalb des Thrombus liegen massige Rundzellhaufen. In der Nähe dieses größeren Thrombus ist an einer Stelle die Aortenintima eingerissen und auf geringe Entfernung etwas von der Media abgehoben. Dabei besteht in der Media wie Intima

eine Blutung, die am Rande beginnende Zellansammlung von kernhaltigen Blutelementen aufweist. Die Fettfärbung zeigt zu großen Tropfen konfluierende Einlagerungen in die Thrombusmassen, sowie in die kernlosen homogenen Wandstellen, während sonst die Wand nur geringe Fetteinlagerungen aufweist. In der Adventitia sieht man Gefäße, die bis auf ein ganz enges Lumen geschlossen sind, aber nicht wie sonst üblich durch muskuläre Hypertrophie, sondern durch Veränderungen der Intima. Sie bieten das Bild einer abgelaufenen Endarteriitis bzw. Endophlebitis. Verfettung besteht in diesem Bezirk nicht. Die Elastica-Färbung zeigt Neubildung elastischer Lamellen. Hervorheben möchte ich, daß ich diese Schädigungen nur in der Aorta und zwar aneurysmanahe beobachten konnte.

Wand des großen Aneurysmas: Hier ist die bindegewebige Umwandlung schon weit fortgeschritten. Dabei sind außerordentlich starke Infiltrationen vorhanden. Um mich nicht dauernd zu wiederholen, möchte ich von einer ins Einzelne gehenden Beschreibung der kleinen sackförmigen Aneurysmen absehen, denn in den Grundzügen sind die Wandschädigungen gleichartig, wenn auch je nach dem Alter ihre Ausdehnung und ihr Abbau verschieden ist.

Pulmonalis: Auch an der Lungenschlagader habe ich die gleichen Veränderungen beobachten können, wie ich sie von der makroskopisch unveränderten Aortenwand beschrieben habe. Jedoch bewegten sich diese Schädigungen in geringeren Ausmaßen. Eine eingehende Beschreibung erübrigt sich wegen der Gleichartigkeit des Bildes. Die Arteria iliaca besitzt starke beetartige Verbreiterung der Intima, sowie starke Kalkeinlagerungen.

Zusammenfassung.

Klinisch handelt es sich um einen 65-jährigen Fuhrmann, in dessen Anamnese man die Angabe „häufige chronische Erkältungen“ findet. Zwei Jahre vor seinem Tode er-

krankt er an linksseitiger Pneumonie mit anschließendem Pleuraempyem. Damals wurde eine Verbreiterung oder Verdrängung der Aorta festgestellt. Nach $1^1/_2$ Jahr befindet sich der Patient wieder in Behandlung wegen des vermuteten Mediastinaltumors. Auf der Röntgenaufnahme ist der Aortenschatten erheblich verbreitert und die Lungenhili sind verdichtet. Es erfolgt Zunahme der Verschattung im linken Hilusbereich und trotz der Besrahlungen tritt im Laufe der Zeit eine Vergrößerung des Mediastinaltumors ein. Ferner besteht blutiger Auswurf und mehrere Blutentleerungen treten auf. Unter den Anzeichen allgemeiner Entkräftung ist der Patient drei Monate nach seiner Aufnahme ins Krankenhaus gestorben.

Anatomisch fanden sich multiple Aneurysmen der Aorta — reichlich faustgroßes Aneurysma der Aorta descendens — Arrosion der Wirbelsäule durch das Aneurysma — Vordringen des Aneurymas in den linken Lungenhilus — walnußgroßes, thrombosiertes Aneurysma der Aorta in Zwerchfellhöhe — mehrere Aneurysmen der Bauchaorta — ausgedehnte Wandthrombose im Bauchteil — Übergreifen der Thrombose auf die Art. mesenterica sup. — starkes Oedem der rechten Lunge — schwere allgemeine Kachexie — braune Pigmentierung der Leber — chronische Gastritis — Atrophie der Milz — auffallend umfangreiche Nieren.

Mikroskopisch fand sich eine rheumatische Pankarditis mit den Zeichen eines rezidivierenden Rheumatismus (Frühinfiltrate, Aschoff'sche Knötchen, Narben). Erhebliche Wandschädigungen im ganzen Verlauf der Aorta. Geringe sklerotische und atheromatöse Veränderungen der Intima. Streifenförmige Verquellungen der inneren Media, die sich zu Cysten umbilden können, oder sogar bis zu regelrechten Nekrosen führen. Vernarbung derselben. Gleiche Veränderungen der äußeren Media, teils fleckförmig, teils feinstreifig, die in Beziehung zu den Vasa vasorum stehen. Die mittlere Media ist meistens frei. Muskularhypertrophie der Adventitiagefäße, die teilweise bis zu fast völligem Verschluß führt.

Hyaline, kernlose Verschlüsse von Vasa vasorum. Zellanhäufungen — manchmal granulomartig — in der Adventitia, stärker in der Nähe der Aneurysmen. In der Pulmonalis finden sich die gleichen Veränderungen wie in der Aorta nur in geringeren Ausmaßen.

Die Anamnese des Patienten läßt uns bei der Frage nach der Aetiologie der Erkrankung im Stich, insbesondere ist von einem akuten Gelenkrheumatismus nichts erwähnt. Es hat sich auch nichts Weiteres erheben lassen bei einer nach dem Tode vorgenommenen Nachfrage unter den Angehörigen. Jedoch kann man aus dem Fehlen jeglicher Angaben den Schluß ziehen, daß es sich um einen sehr wenig empfindsamen Patienten gehandelt hat, der sich auch wohl schlecht beobachtete. So kann man die Angabe der Chirurgischen Klinik „häufige chronische Erkältungen" mit einer gewissen Wahrscheinlichkeit dahingehend verwerten, daß er — zumal bei der Art des Berufes — doch rheumatische Beschwerden gehabt hat. Andererseits zeigen die Untersuchungen von F. Wild, daß nur in ¼ aller Rheumatismusfälle (27,7 %) ein akuter Gelenkrheumatismus vorhanden ist, und daß die viscerale Form des Rheumatismus, bei der die Gelenke frei bleiben, bei weitem häufiger ist.

Die Veränderungen des Myokards zeigen das Bild eines rezidivierenden Rheumatismus mit perivasculären Narben, Übergangsformen und einigen frischen Granulomen. Wenn auch diese Granulome nicht absolut spezifische rheumatische Veränderungen darstellen, so ist in diesem Fall der Befund doch eindeutig. Man hat den Aschoff'schen Knötchen ähnliche Granulome bei den verschiedensten anderen Intoxikationen nachweisen können. Klinge fand derartige Granulome bei der chronischen Bleivergiftung, Diphtherie des Rachens, Tuberkulose der Hiluslymphknoten und Pleura, Arteriosklerose mit Hochdruck und vor allem bei Scharlach. (Siegmund, Fahr). Ähnliche Befunde erzielten Schmorl und Lubarsch, Fraenkel, Geipel bei Schrumpfniere. Außerdem gelang es im Tierexperi-

ment durch wiederholte Injektion von artfremdem Eiweiß, diese Knötchen hervorzurufen. (Klinge, Junghans, Vaubel). Andererseits lehnen Aschoff, Fahr und Gräff die Identität der im Tierexperiment gefundenen Veränderungen mit den bei Rheumatismus infectiosus spezificus ab. Fraenkel sieht gleichfalls auf Grund seiner systematischen Untersuchungen aus dem Jahre 1912, die sich auf verschiedene Sepsisformen erstreckt haben, und bei denen er nie Veränderungen im Sinne der Aschoff'schen Knötchen gefunden hat, dieselben als für den „Gelenkrheumatismus" charakteristisch an. Er befindet sich hier in Übereinstimmung mit Aschoff und sehr vielen anderen Untersuchern, Deutschen sowohl, wie Ausländern. Selbst bei gebührender Würdigung der obigen Tatsachen kann man in vorliegendem Fall, was die Herzveränderungen anbetrifft, das Bestehen eines Rheumatismus als erwiesen betrachten, denn die oben angeführten Ausnahmebefunde können hier nicht zum Vergleich herangezogen werden. Andererseits ist der positive Knötchenbefund für die patholog.-anatomische Diagnose eines Rheumatismus sehr bedeutungsvoll, und durch das Vorkommen charakteristischer Schwielen, Übergangsformen, sowie durch Veränderungen am Endokard, Epikard und der Mitralklappe wird sie noch erhärtet, zumal in Verbindung mit der Anamnese, die auch einen Rückschluß in dieser Richtung zu ziehen erlaubt. Die Endokard- und Klappenveränderungen als solche genommen erlauben in gleicher Weise keine eindeutige Entscheidung, denn auch sie können bei verschiedensten Infektionskrankheiten vorkommen. Wohl spricht aber die Massigkeit der hyalinen subendothelialen Verquellungen der Klappe für eine rheumatische Genese (Klinge). So kann man in vorliegendem Fall als ursächliches Moment der Herzschädigungen einen Rheumatismus als ziemlich sichergestellt annehmen, nicht im Sinne einer spezifischen Entzündung (Aschoff, Gräff), sondern als hyperergisch entzündliche Reaktion, die durch verschiedene Ursachen ausgelöst werden kann, — also rheumatisch oder rheumatoid —.

Gehen wir über zu dem wichtigsten Teil der Besprechungen, zu den Aortenveränderungen. In vorliegendem Fall handelt es sich um regressive Veränderungen, die das ganze Gefäßrohr betreffen und in jeder Schicht zu beobachten sind.

Die makroskopische Betrachtnng der Aorta ergibt keinerlei Veränderungen im Sinne einer Arteriosklerose oder Lues, sie ist vielmehr von den Klappen bis in den Bauchteil glatt und durchscheinend. Die mikroskopische Untersuchung dieser scheinbar unveränderten Aorta zeigt eigenartige Mediaschädigungen, teilweise auf die Intima übergreifend, im äußeren Drittel in enger Beziehung zu den Gefäßen stehend, Zellanhäufungen im Bereiche der Vasa vasorum, sowie Gefäßveränderungen der Adventitia.

Die Intima ist größtenteils schmal, ohne besondere Fetteinlagerungen, über Herde stärkerer Mediaschädigung etwas verbreitert. Die elastische Grenzlamelle ist oft in den Bereich der Schädigung mit einbezogen und aufgesplittert. Die hauptsächlichsten Veränderungen sind aber die eigenartigen Mediaverquellungen. Das innere Drittel zeigt breite, lang ausgedehnte, größtenteils fettfreie Streifen, die sich im H. E.-Präparat blaßblau färben und abgesehen von einigen Chromatinresten vollkommen kernlos sind. Bei v. G.-Färbung nehmen diese homogenen Stellen einen rötlichen Ton an, der oft in den Randpartien intensiver ist als in der Mitte. Die elastischen Fasern sind noch erhalten, jedoch viel breiter, plumper, sie liegen enger zusammen, verlaufen fast gestreckt und sind verklumpt oder sogar bröckelig zerfallen. Manchmal findet man regelrechte Lücken im Elasticabild. Das mittlere Drittel zeigt die beschriebenen Veränderungen weniger stark ausgebildet. Hier handelt es sich meist um Verquellungen des Zwischengewebes und der Muskulatur mit erheblicher Kernarmut. Teils greifen jedoch die Schädigungen des inneren und äußeren Drittels auf das mittlere über. Die elastischen Fasern sind hier vollständig gestreckt, schmal, nur sehr blaß gefärbt, — im Gegensatz zu dem dunkelroten bis violetten Farbton der

Lamellen des inneren und äußeren Drittels — sie nehmen bei Fettfärbung teilweise einen rötlichen Schimmer an. Der Zwischenraum zwischen den einzelnen Lamellen ist sehr breit. Im äußeren Drittel sind die Veränderungen teils feinstreifig, teils mehr fleckig. Sie treten immer in geringem Abstand von der Adventitia auf und stehen oft in enger Beziehung zu den Vasa vasorum, denen einige wenige Zellen angelagert sind. Teilweise findet man schon eine ausgesprochene bindegewebige Umwandlung der Mediaverquellungen, jedoch ohne schrumpfenden Charakter. In der Nähe eines Aneurysmas besitzen die Veränderungen stärkere Ausmaße. Die Verquellungen können hier die ganze Media einnehmen. Die elastischen Lamellen sind dann auch zerstört, grobe Schollen nehmen den elasticaspezifischen Farbstoff an. Der Zellmantel um die Vasa vasorum wird stärker, ebenso die bindegewebige Umwandlung. Ferner habe ich eine cystische Degeneration in der verquollenen inneren Media beobachten können. Die Gefäße der Adventitia sind teils weit, teils zeigen sie Muskularhypertrophie, die oft bis zu fast völligem Verschluß führt, teils haben sie nur auf einer Seite eine knötchenförmige, die Gefäßwand vorbuchtende Wucherung von Muskelzellen. Daneben beobachtet man an den Adventitiagefäßen auch eine starke, im v. G.-Präparat braunrote, homogene, kernlose Wandverquellung bei erhaltener Elastica. Die Infiltrate sind von wechselnder Stärke, je nach den darüber liegenden Mediaverquellungen, größtenteils spärlich und diffus, bei erheblichen Wandveränderungen jedoch stärker und zum Teil granulomähnlich. Ein geschlossenes Zellknötchen habe ich nur einmal beobachten können. An den Stellen stärkerer Mediaveränderungen ist das Bindegewebe der Adventitia vermehrt.

Man könnte die Einwendung machen, daß die Gewebsveränderungen zum Teil im Gefolge der Bestrahlungen aufgetreten seien. Meine Ausführungen über die Aortenwandschädigungen beziehen sich jedoch auf nicht bestrahlte Stellen. Bestrahlt wurde das faustgroße Aneurysma in Höhe der Bi-

furcatio tracheae (Mediastinaltumor). Das Auftreten sekundärer durch Bestrahlung verursachter Veränderungen ist also auszuschließen.

Aortenveränderungen sind bei den verschiedensten Infektionsursachen zu finden. In diesem Fall ist die einzig bekannte Erkrankung die Lungenentzündung. Es ist mir nicht bekannt, daß bei einer solchen Erkrankung derartige Schädigungen zustande kommen können.

Außerdem ist es sehr wahrscheinlich, daß zu der Zeit die Aneurysmen schon bestanden haben, denn in dem ersten Röntgenbericht wird ja schon von einer „Verbreiterung und Verdrängung der Aorta“ gesprochen.

Welche anderen Ursachen könnte man dann für diese ausgedehnten Veränderungen verantwortlich machen? Eine gewöhnliche „Arteriosklerose“ scheidet von vornherein aus, wie aus der obigen Beschreibung hervorgeht, braucht also nicht näher erörtert zu werden. Es handelt sich vielmehr in vorliegendem Fall um regressive Veränderungen der Media und Adventitia verbunden mit Anzeichen chronischer Entzündung, um eine Aortitis. Bei einer derartigen chronischen Entzündung der Aorta, die zu Aneurysmenbildung geführt hat, denkt man immer zuerst an Lues. Gegen Lues spricht die negative Anamnese. Die während der klinischen Behandlung mehrfach vorgenommenen Seroreaktionen sind gleichfalls negativ verlaufen. Während der ganzen Behandlungszeit haben sich klinisch nie Anzeichen ergeben, die auch nur den geringsten Verdacht einer bestehenden Lues hätten rechtfertigen können. Die vorgenommene Sektion hat gleichfalls nichts ergeben, was auf diese deuten könnte. Weiterhin spricht die Lokalisation gegen das Bestehen einer luetischen Aortitis, für die es doch gerade charakterisch ist, daß die Schädigungen den aufsteigenden Teil, den Aortenbogen und die pars descendens bis zur Zwerchfellgrenze betreffen, während die Bauchaorta frei bleibt. In diesen für Lues disponierten Bezirken ist die Aortenwand bei makroskopischer Betrach-

tung vollständig frei von irgendeiner Veränderung. Andererseits ist die Bauchaorta vornehmlich Sitz rheumatischer Veränderungen.

Ausschließen läßt sich die Lues endlich auf Grund des histologischen Befundes. Bei Lues ist eine regelrechte, auf dem Boden von Granulationsgewebe entstehende Schwielenbildung zu beobachten, die oft die ganze Media betrifft und die elastischen Fasern in ihrer ganzen Ausdehnung zerstört. Derartiges habe ich bei eingehendsten Untersuchungen an den verschiedensten Stellen der Aorta nirgends feststellen können. Die Lymphzellmäntel im Gebiet der Vasa vasorum der Media und Adventitia nehmen nie — auch in den schwerst veränderten Teilen nicht, eine derartig schwere Form an, wie man sie bei Syphilis zu sehen gewohnt ist. Es bestehen Lymphzellansammlungen zwar auch in der Umgebung der Vasa vasorum der Media, doch sind sie derart spärlich — häufig fehlen sie ganz — während bei Lues in der Media erhebliche Zellinfiltrate, manchmal sogar Gummenbildung vorhanden sind, sodaß man die Befunde in keinen Vergleich setzen kann. Ferner zeigt die Pulmonalis die gleichen Veränderungen wie die Aorta, während sie bei der Lues nicht mitzuerkranken pflegt, sondern das Übergreifen der Mesaortitis auf die Pulmonalis gilt als größte Seltenheit (Ribbert). Und endlich deckte die Untersuchung in der Media und Adventitia Veränderungen auf, die sich morphologisch nicht in das Gebiet der Lues einreihen lassen, sondern bei infektiösen Erkrankungen auftreten. Aus dem eben gesagten geht klar hervor, daß die Lues als ursächliches Moment für die Entstehung der Aortenschädigungen nicht in Frage kommt, daß man vielmehr nach einem anderen schädigenden Faktor suchen muß.

Nachdem die Arteriosklerose (im engeren Sinne) und die syphilitische Aortis in diesem Fall mit Sicherheit ausgeschlossen sind, fragt es sich, was für Veränderungen die beschriebenen Aortenschädigungen, die sogar zu multiplen Aneurysmenbildungen geführt haben, sein können. Welches ist ihre Natur und ihre Pathogenese?

Im Schrifttum findet man eine Anzahl von Arbeiten, die sich mit ähnlichen Alterationen der Aorta, wie in meinem Fall, beschäftigen.

Bei jungen Leuten, die an Infektionskrankheiten gestorben waren, hat Wiesel in mehreren Veröffentlichungen Arterienveränderungen beschrieben, die sich auf Aorta, Pulmonalis, Coronargefäße und die peripheren Arterien beziehen. Er unterscheidet zwei Gruppen, von denen die eine Diphtherie, Typhus, Pneumonie, Influenza umfaßt und neben den Hauptveränderungen am elastischen System kleine, fleckige Nekrosen der Muskelfasern der Media zeigt ohne Infiltratbildung. In der zweiten Gruppe (Scharlach, septisch-pyämische Erkrankungen) bemerkt er Kernschwund und Untergang von Muskelfasern mit starkem Vortreten des Bindegewebes, Auftreten einer homogenen Grundsubstanz und degenerative Veränderungen der elastischen Lamellen. Später berichten Störk und Epstein über Gefäßveränderungen an peripheren und Kranzarterien bei jungen Leuten, die an einer Grippepneumonie gestorben waren. Sie finden am häufigsten Veränderungen der Elastica interna, ferner Schädigungen der Media in Form von Nekrosen der Muskelfasern mit Schwund der Kernfärbbarkeit, Herabsetzung der Färbbarkeit des Protoplasmas und schließlich anscheinend restloses Verschwinden der Muskelzellen. Weder Ansammlung von Wanderzellen noch auffällige Zwischengewebsneubildung wird von ihnen beobachtet. Benecke beobachtet Gefäßveränderungen im Zusammenhang mit Grippeinfektion. Durch die Arbeit von Gsell über Gefäßveränderungen an rupturierten Aorten wird die „Medianekrose“ erst wieder in den Brennpunkt des Interesses gerückt. Er beschreibt Muscularisnekrosen, sowie Schädigungen des elastischen Systems, ferner Stellen mit Fehlen der ursprünglichen Mediabestandteile, die unter „kümmerlicher Regeneration mit Umbau der Wand“ (elastisch-bindegewebiger Callus) ausheilen. Er findet diese Veränderungen vorwiegend in der mittleren und inneren Media. Bei der Frage nach der

Aetiologie vermeidet er es, sich auf einen bestimmten schädigenden Faktor festzulegen, legt jedoch eine Giftwirkung zu Grunde. Es erscheinen zahlreiche Arbeiten, die sich in den Gedankengängen Wiesel's bewegen. Besonders häufig werden „Medianekrosen" nach rheumatischen Erkrankungen beobachtet. (Beitzke, Breitenecker, Gray und Aitken, Klinge und Vaubel, Neubürger, Perla und Deutsch, Schulz und Klinge u. a.) Vorarbeiten hierzu haben von Klotz vorgelegen. Versucht Gsell die „Medianekrosen" neben infektiös-toxischen Ursachen durch allgemein toxische Faktoren zu erklären (Gsell: chronische Sepsis, Wiesel und Löwy: chronische Nierenschädigung), so geht man bald so weit und zieht exogene Gifte zur Erklärung heran (Nikotin: Furno, Gsell, Klotz), fußend auf der Tatsache, daß man im Tierexperiment durch Adrenalininjektion Medianekrosen erzeugen kann (Lange, Braun). Erdheim weist, allerdings mit aller Vorsicht, dem Adrenalin eine ursächliche Bedeutung zu. Er bespricht an Hand eines Falles von Aortenruptur bis zur Nekrose gesteigerte Schädigungen der Media und stellt das Krankheitsbild der „Medianecrosis aortae idiopathica" auf. Er beschreibt Veränderungen vorwiegend in der äußeren Media. Sie haben keine Beziehung zu den Vasa vasorum. In der inneren Media findet er nur ausnahmsweise kleine Nekrosen, in der Hauptsache Gewebsschwund ohne vorhergehende Nekrosen. Zu einem ganz anderen Schluß kommt Weise. Er nimmt eine systematische Untersuchung von 120 Aorten vor und findet in 9 Fällen in der Aorta ascendens „Medianekrosen" im Sinne Gsell's in der inneren Hälfte. Nie hat er Veränderungen der Pulmonalis gefunden. Die Schädigungen besitzen keine Beziehung zu den Vasa vasorum, kein Verhältnis zur Intima, keine korrespondierende Adventitiaverdickung. Er setzt sie der von Cellina beschriebenen „Medianecrosis disseminata" gleich und weist dem Trauma ursächliche Bedeutung zu, was die Entstehung der Veränderungen der inneren Media betrifft; er stützt sich auf die Vorstellungen Ranke's über Schubspannungen,

scherende Kräfte, die an der Intima-Media-Grenze entstehen. Die von Erdheim beschriebenen Veränderungen grenzt er hiervon als auf anderer Ursache beruhend ab. Hammer und K. Wolff bringen das Trauma gleichfalls in ursächlichen Zusammenhang mit Aortenveränderungen. Außerdem beobachtet Weise zwei Fälle mit „Nekrosen“ in der äußeren Hälfte der Media, die in Beziehung zu den Vasa vasorum stehen, und für deren Zustandekommen er keine Erklärung gibt, sondern auf Wiesel verweist, welcher einen Zusammenhang mit infektiös-toxischen Ursachen annimmt. Auch hier stellt er keine Beziehung zur Intima oder Adventitia fest.

Dieser kurze Überblick soll nur zeigen, daß die beschriebene Art der Mediaveränderungen schon in zahlreichen Arbeiten Gegenstand der Betrachtung gewesen ist und daß man die Frage ihrer Entstehung von den verschiedensten Seiten zu beleuchten versucht hat. Wenn ich die von Gsell, Erdheim, Weise in ihren Arbeiten gebrachten Abbildungen mit meinen Schnitten vergleiche, so ergibt sich in den einzelnen Abschnitten in manchem eine sehr große Ähnlichkeit, zum Teil sogar Gleichheit. Doch keiner der beschriebenen Fälle wird den von mir beschriebenen Veränderungen in vollem Umfang gerecht.

Schon Gsell hat darauf hingewiesen, daß die Intima schmal bleibt, daß sie trotz bestehender Mediaschädigung nie „das dem Alter entsprechende Maß“ überschreitet. Über großen Nekroseherden sei sie leicht eingezogen. Diese Befunde stimmen mit meinen Beobachtungen überein, wenn ich die makroskopisch unveränderte Aortenwand zum Vergleich heranziehe. Doch näher zum Aneurysma hin, wo die Wandschädigung schwerere Formen annimmt, zeigt sich die Intima leicht verdickt. Erdheim beobachtete stets am Übergang von gesunder Media in erkrankte eine wenn auch geringe Verdikkung der Aorten-Intima. Die Intima erweist sich in meinen Präparaten im allgemeinen frei von Verfettung stärkeren Grades. Beobachten konnte ich, worauf auch Weise hin-

weist, (Aschoff, Jores), daß bei beginnender Verfettung, diese stets die Umgebung der elastischen Grenzlamellen betrifft.

Bei den Mediaveränderungen fallen in erster Linie die Unterschiede in der Lokalisation auf. Während Gsell längsovale fleckige „Nekrose“ der mittleren Media beschreibt und nur in geringem Maße solche der inneren, beobachtet Erdheim „Medianekrosen“ elektiv in der äußeren Media, sowie unauffälligen Gewebsschwund auch in der übrigen Media. Er hebt hervor, was ich in meinem Fall durchaus bestätigen kann, daß sie fast immer in geringem Abstand von der Adventitia auftreten. Einen Zusammenhang mit den Vasa vasorum lehnt er jedoch ab, vielmehr steht er auf dem Standpunkt, daß dieselben eher schwinden, was ich nicht bestätigen kann. Weise beschreibt „Nekrosen“ beiderlei Art, solche der inneren Hälfte der Media (ohne Beziehung zu den Gefäßen, traumatische Genese), und solche der äußeren Media, welche in Beziehung zu den Vasa vasorum stehen. Der vorliegende Fall hebt sich dadurch aus dem Rahmen der oben erwähnten Arbeiten, wo die Media immer nur teilweise von „Nekrosen“ befallen ist, heraus, daß die Schädigungen in der ganzen Media und im Verlauf des ganzen Gefäßes anzutreffen sind. Cellina beschreibt zwar auch „Nekrosen“ im Brustteil, mißt ihnen jedoch keinen besonderen Wert bei, sondern hält sie für altersphysiologisch. Abgesehen von den beiden Fällen, die Weise erwähnt, wird auf einen Zusammenhang mit den Gefäßen nur noch von Wiesel und Löwy hingewiesen, die die „Medianekrosen“ auf eine Erkrankung der Vasa vasorum selbst zurückführen. Auch in meinen Schnitten ist ein Zusammenhang der Mediaverquellungen mit den Vaso vasorum unverkennbar, denn die intensivste Schädigung mit vollkommener Kernlosigkeit besteht in unmittelbarer Umgebung der Gefäße und nimmt mit dem Abstand vom Gefäß ab. Hier finden sich schon wieder einige Kerne. Am deutlichsten tritt dies in Erscheinung bei der Fettfärbung, wo die Umgebung der Vasa vasorum fettfrei ist, während im umgebenden Gewebe in den

interlammellären Räumen sich feintropfige staubförmige Ablagerungen finden. In den umgewandelten Bezirken ist keine fibrilläre Struktur zu erkennen.'

Wie über die Entstehung der Mediaschädigungen die mannigfachsten Vorstellungen bestehen, so gibt es auch entgegengesetzte Meinungen über das zeitliche Auftreten der Schädigungen an den einzelnen Wandbestandteilen. Wiesel und Löwy lassen der Degeneration und dem Zerfall der Media ein Ödem vorangehen. Gsell beobachtet die Media diffus aufgelockert und die Zwischenräume zwischen den auseinanderrückenden Lamellen ödematös-feinkörnig gefüllt. Er nimmt primär eine Schädigung der im Vergleich zum Bindegewebe empfindlicheren Muskulatur an, darauf des Bindegewebes und der elastischen Fasern, die unter Körnelung, Varicosierung bröckelig zerfallen. Erdheim ist der Meinung, daß die Schädigung in der äußeren Media und zwar zuerst an den elastischen Lamellen und am Bindegewebe einsetzt, dann an den Muskelzellen, da er noch an Stellen von Höhlenbildung erhaltene Muskelzellen beobachten konnte. Außerdem beschreibt er Gewebsschwund ohne Nekrose. Weise läßt auch den ausgebildeten „Muskelnekrosen" eine Schädigung des elastischen Systems vorausgehen, die Bindegewebsfasern hält er für widerstandsfähiger als die Muskelzellen, da sie am Rande der „Medianekrosen" noch erhaltene Kerne zeigen, während die Muskelkerne zu Grunde gegangen sind. Die Auffassung Gsell's, daß zuerst die Muskelzellen geschädigt werden, stimmt mit den experimentellen Untersuchungen Lange's überein. Es ist schwierig und bietet auch gewisse Unzulänglichkeiten, sich auf einen zeitlichen Unterschied des Eintretens der Schädigung der einzelnen Wandbestandteile festzulegen. Meines Erachtens wird die Hauptveränderung durch eine chemisch-physikalische Schädigung der Grundsubstanz des ganzen Bindegewebes verursacht. Die Art und Lage der Veränderungen könnte für eine direkte Schädigung vom Blut aus sprechen. Dem gegenüber steht die Tatsache, daß in der Adventitia er-

hebliche Gefäßveränderungen bestehen. So können die Mediaveränderungen auch auf dem Umweg über die Gefäßschädigungen der Adventitia entstanden sein. Die Möglichkeit der Entstehung durch trophische Störungen muß zugegeben werden. Dem entsprechen die Ergebnisse Lange's, der Mediaveränderungen durch Stase in den Gefäßen erklärt. Welches der Hauptfaktor für das Zustandekommen ist, wage ich nicht zu entscheiden. Am ungezwungensten erscheint mir die Auffassung, beides für wahrscheinlich anzunehmen. Wenn primär die schädigende Ursache mit dem Blutstrom an die Gefäßwand herangebracht worden ist und zu Veränderungen der inneren Media, sowie in der äußeren Media in den gefäßnahen Bezirken geführt hat, so können auch bald die Lnmeneinengungen der Adventitialgefäße zustande gekommen sein und sich nun sekundär zu der schon bestehenden Noxe hinzuaddiert haben. Wie gesagt, kann ich mit Sicherheit keine Entscheidung treffen. Auf Grund des Gewebsbildes neige ich dazu, der primären Schädigung vom Blut her die größere Bedeutung beizumessen.

Betont wird für die Mediaveränderungen auch von früheren Autoren das Fehlen jeglicher Entzündungserscheinungen, die unmerklich stille Art des Abbaues (Wiesel, Wiesel und Löwy, Störk und Epstein, Gsell, Erdheim, Weise). Wenn ich auch um die Vasa vasorum spärliche Zellinfiltrationen gefunden habe, so kann man dies nur als sehr mangelhaften Reaktionsvorgang auffassen, denn er steht in keinem Vergleich zu dem Umfang der vorhandenen reggressiven Veränderungen. Weise hat nur einmal vereinzelte Rundzellen um ein Gefäß gefunden und deutet dies als Zufallsbefund. Wenn man das weitere Schicksal der beschriebenen Mediaveränderungen verfolgt, so findet man die verschiedensten Angaben. Störk und Epstein beobachten, und ebenso Wiesel und Löwy bei toxischer Schädigung peripherer Gefäße, einen unauffällig vor sich gehenden Ersatz der verloren gegangenen Media. Gsell beschreibt neben frischen „Nekrosen“ diffuse gefäßhaltige

Narbenbildungen (Gefäßkallus), eine Neubildung von Bindegewebsfasern (keine Fibrose) und elastischen Fasern. Erdheim beobachtet eine Ausheilung von „Nekrosen“ durch kräftiges Einsprossen von Muskulatur und Neubildung elastischer Elemente in zunächst atypischer Lage, was mit den experimentellen Untersuchungen Ssobowjew's über das Regenerationsvermögen der Gefäßwand übereinstimmen würde. Weise und ebenso Cellina geben nur eine sehr geringe Tendenz zur Rückbildung an, im Gegensatz zu den obigen Arbeiten. Alle stimmen jedoch darin überein, daß es sich nur um eine unvollständige Reparation handelt, die eine schwache Wandstelle zurückläßt, in derem Gefolge es leicht zu Zerreißungen kommen kann, oder zur Bildung eines Aneurysma. Auch in meinen Schnitten habe ich die Umwandlung der Mediaverquellungen in hyaline Narbenbidung verfolgen können. Das entstehende Bindegewebe ist feinfaserig, es schrumpft nicht und ist niemals schwielig, was auch aus Erdheim's Befunden hervorgeht. Die Streckung der elastischen Lamellen in den geschädigten Bezirken, ihre Verquellung mit Breitenzunahme, der häufig unscharfe Rand, der enge Zwischenraum der einzelnen Lamellen, die stellenweise auftretende Verklumpung, ihre stärkere Färbbarkeit sind charakteristische Veränderungen, die in verschiedenen Arbeiten immer wieder hervorgehoben werden. (Wiesel und Löwy, Gsell, Erdheim, Weise.) Einen bröckeligen Zerfall beschreibt Gsell, während Weise sich nicht mit Sicherheit für einen Zerfall aussprechen kann. Erblickt man mit Gsell und Weise in der vollständigen Strekkung der elastischen Lamellen eine Schädigung, so erweist sich die mittlere Media in gleicher Weise schwer geschädigt. Wenn sie auch kernhaltige, gequollen aussehende Muskelzellen enthält, so deuten doch die vollständige Streckung, die feinen, schmalen Lamellen, die geringe Färbbarkeit, der an einigen Stellen im Fettpräparat auftretende leicht rötliche Ton auf eine Schädigung der Lamellen hin. Erdheim beschreibt Stellen von Gewebsschwund und sagt: „So wird ohne vorangehende

Nekrose erst die Elastica, dann die Muskulatur entführt, während das Bindegewebe bald schwindet, bald sich verdichtet. Schließlich fällt die Elastica und Muskulatur ganz aus und äußerst kernarmes, hyalines Bindegewebe ohne Schichtenanordnung verbleibt.“ Weise spricht gleichfalls von einer Desimprägnation der elastischen Lamellen. Man könnte die Schädigungen der mittleren Media, entsprechend den Vorstellungen über den Gewebsschwund auch als beginnende Veränderungen auffassen, wo der schädigende Faktor nicht mit gleicher Intensität eingewirkt und so nicht zu vollkommenen Verquellungen geführt hat. Ob wie Benninghoff angibt für die Innehaltung der Schlängelung der Lamellen allein die Muskulatur verantwortlich ist, kann ich aus den Schnitten nicht feststellen. Während bei mir die Muskelzellen der mittleren Media breit, gestreckt, verquollen aussehen, beobachtet Weise dort atrophische Muskelzellen mit Kernzerfallserscheinungen. Die auftretende Verfettung, teils als diffuse, teils in einem stärkeren Streifen der inneren Media, geringerer der mittleren Media und wieder verstärkter streifenförmiger Verfettung des äußeren Drittels, wird auch von Weise beschrieben, der darauf hinweist, daß die Nekrosen von Fett frei bleiben, was auch in meinem Fall zutrifft. Oft zeigt sich nur in der Randzone geringe Verfettung.

Gsell schreibt der Adventitia je nach der Dauer der Erkrankung eine ausgleichende Rolle zu. Er findet sie anliegend der Media sklerotisch, sonst locker, die Gefäße besitzen weite Lichtungen und sind nicht vermehrt, Zellansammlungen fehlen. Nur wo ausgedehnte Durchblutungen einsetzen, beobachtet er Leucocyten und Rundzellen an den Rändern der Gefäße. Erdheim beschreibt Stellen, an denen die „Nekrose“ auf die Adventitia übergegriffen hat, sowie auch hyaline Degenerationen in der Adventitia selbst. An einer kleinen dreischichtigen Arterie, die an die Media angrenzt und an dieser Stelle in dünner Schicht nekrotisch ist, findet er eine verdickte, fast rein aus Elastica bestehende Intima, sowie eine

enorm dicke Media, wodurch das Lumen weitgehend eingeengt wurde. Eine Adventitiawucherung kann er nicht feststellen. Weise gibt an, daß in allen seinen Fällen die Adventitia unverändert gewesen sei. Dem gegenüber stehen die erheblichen Gefäßschädigungen, wie ich sie von den adventitiellen Gefäßen beschreiben konnte. Zahlreiche Gefäße zeigen stellenweise bis zu fast völligem Verschluß führende Wucherungen der muskulären Elemente, wobei sich im Elastica-Präparat die Elastica interna, das kleine Lumen umgebend, als breiter Streifen darstellt. Rößle gibt in seiner Abhandlung: „Zum Formenkreis der rheumatischen Gewebsveränderungen, mit besonderer Berücksichtigung der rheumatischen Gefäßentzündungen" eine Abbildung einer kleinen Lungenarterie, die mit meinen Befunden eine sehr große Ähnlichkeit besitzt. Er beschreibt sie als „Muskulär ausgeheilte Arteriitis, ausgedehnter Schwund der Media, vikariierender Einbau glatter Muskulatur in die hyperplastische Intima" und rechnet sie unter die rheumatoiden Erkrankungen. Eine ausgesprochene Verdickung der Muskularis neben Intimahyperplasie wird auch von Brogsitter angegeben, der sie bei akuten Polyarthritisfällen an Arterien kleinen und kleinsten Kalibers im periartikulären Gewebe gefunden hat. Neben dieser gleichmäßigen Hyperplasie der Gefäßmuskulatur habe ich auch mehr knötchenförmige gefunden, die auf einer Seite der sonst dünnen Gefäßwand auftreten und das Lumen einbuchten. Stärkere Bindegewebsvermehrung habe ich übereinstimmend mit den oben erwähnten Arbeiten nicht beobachten können. Im Gegensatz hierzu steht, daß ich in der Adventitia entzündliche Veränderungen beschrieben habe, teils diffuser Art, teils granulomähnliche Gebilde.

Die Ähnlichkeit, ja zum Teil sogar Gleichheit der von Gsell, Erdheim, Weise beobachteten Befunde mit meinen mikroskopischen Untersuchungen, wenn man die Mediaveränderungen in ihren einzelnen Teilen betrachtet, ist auffallend. Es muß die Frage auftauchen, ob es sich hierbei

nicht nur um leichtere, nicht so ausgedehnte Formen eines gleichen Krankheitsgeschehens handeln kann. Ich halte es für sehr wahrscheinlich, daß diese ähnlichen Schädigungen auf einen und denselben Prozeß zurückzuführen sind. Die bestehenden Unterschiede beruhen entweder auf verschiedenen Stadien und Graden der Veränderungen, oder auf der Verschiedenheit der Ursachen. Aus dem Vergleich der beschriebenen Art von Mediaschädigungen mit den Beobachtungen der verschiedenen Forscher läßt sich eine eindeutige Antwort über ihre Entstehung noch nicht geben. Sie gelten als eigentümliche Veränderungen, für die man, abgesehen von Weise, Hammer, Wolff, immer die Einwirkung giftiger Einflüsse verantwortlich macht.

Eingehend haben sich mit diesen entzündlich degenerativen Veränderungen der Aorta Klinge und seine Mitarbeiter befaßt. Sie beobachten, daß bei rheumatischen Erkrankungen die ganze Schlagader Schädigungen unterworfen sein kann, die Aorta abdominalis ist jedoch sehr häufig und oft schwerer als die Brustaorta erkrankt. Sie finden alle drei Gefäßwandschichten erkrankt, gleichzeitig oder jede allein, während die Intimaerkrankung oft isoliert auftritt, scheint ihnen ein Zusammentreffen von Media- und Adventitiaschäden fast Gesetzmäßigkeit zu haben. Klinge schließt hieran die Vermutung an, daß die Mediaverquellungen ebenso von der Adventitia, den Vasa vasorum aus entstehen, wie die wirkliche Mesaortitis über dem Umwege der Vasa vasorum zustande kommt. Das Gewebsbild der Aorta ist nach Klinge ein sehr buntes, vielgestaltiges und kann die verschiedenartigsten Veränderungen aufweisen. Nur selten kommt ein so „geschlossenes“ Knötchen zur Beobachtung wie am Herzen. Die Granulome in der Adventitia sind vielmehr locker, oft kommt es gar nicht zum wirklichen Zellknötchen, sondern nur zu geringer Vergrößerung einiger weniger Bindegewebszellen. Er ist der Meinung, daß aus der Verquellung heraus die Narbe entstehen kann, ohne daß ein ausgesprochenes Granulomstadium

durchlaufen wird. In der Media sind — wie er beschreibt — rheumatische Zellknötchen nur selten zu finden, wohl können sie dicht an der Adventitia-Media-Grenze liegen, oder etwas auf diese übergreifen. Doch zeigt er am Bindegewebe andere morphologisch charakteristische Schädigungen in Form von Verquellungen der Faserbündel und Vergrößerung der Bindegewebszellen, die ausgesprochen basophil und mehrkernig sein können. Nur bilden sich hier keine umschriebenen Knötchen, sondern ganz unscharf, streifenförmig tritt die Veränderung auf. Er kann Stellen mit ausgesprochener Verquellung verfolgen bis zu solchen mit völliger Nekrose des Gewebes, einschließlich der Muskelfasern. (Medianekrose). Die Entzündungsherde im Gebiet der Vasa vasorum bestehen meist aus Rundzellen, vorwiegend aus kleinen lymphatischen Zellen, besonders bei älteren Rheumafällen. Die Vasa vasorum sieht er oft tief in die Media eindringen, teilweise bis zur Intima (Mesaortitis rheumatica). Im Narbenstadium beobachtet er als ganz gewöhnlichen Befund in der Aortenmedia das Vorkommen vieler kleiner Narben mit Ausfällen der elastischen Fasern, während große, die ganze Dicke der Gefäßwand durchsetzende Narben selten sind. Durch die Defekte im Elasticabild wird die Grenze zur Adventitia oder zur Gefäßinnenhaut sehr undeutlich, wobei die innere elastische Grenzlamelle beschädigt ist. Neben den eindeutigen Entzündungsbildern findet Klinge Veränderungen, die er als ödematös-myxomatöse Quellung bezeichnet und zwar bei Rheumafällen jeglicher Krankheitsdauer. Dies sind verschieden geformte, fleckige und streifige Herde, in denen die normale Zeichnung der Media fehlt und durch ein chromophiles, schleimiges Gewebe ersetzt ist, das sich mit Eosin gar nicht, mit basischen Farbstoffen dagegen blaß anfärbt. Die Kerne können — meist am Rande stehend — erhalten sein, können aber sehr spärlich sein oder ganz fehlen. Die Größe wechselt. Er findet alle Übergänge von winzig kleinen über submiliare zu ausgesprochen großen Bildungen, die dann wie Cysten erscheinen (Wiesel und Löwy).

Diese Veränderungen können verkalken oder in hyaline Narben umgewandelt werden. Auf Grund seiner systematischen Untersuchungen konnte er feststellen, daß gerade beim Rheumatismus diese Mediaverquellungen den stärksten Grad erreichen und große cystenähnliche Herde bedingen (Erdheim: Medianecrosis cystica) und daß es sich ebenfalls um einen Rheumatismus handelt, wenn sie im höheren Lebensalter auftreten. Er betont, daß solche Schäden irreparabel sind und die Funktion des Gefäßes beeinträchtigen. Mediaverquellungen leichteren Grades können sich zurückbilden und in gefäßlose Sklerose übergehen. Ferner führt er Intimasklerosen auf eine primäre Schädigung der Intima selbst zurück, wie auch sekundär über dem Umweg von Mediaveränderungen und kommt zu dem Schluß, daß — außer bei Syphilis — sehr viele Arteriosklerosen auf dem Boden infektiös-toxischer Schädigungen der Gefäßwände entstehen. Klinge betont, daß auch der Rheumatismus zu Aneurysmenbildung führen kann, wenn diese auch bei Lues infolge der Massigkeit der Schädigungen häufiger auftreten; er verweist auf Klotz, Besançon und Weil, sowie auf Gray und Aitken, die dissezierende Aneurysmen beschrieben haben. Dabei stellt er Fälle, die typische rheumatische Veränderungen zeigen ohne Gelenkanamnese mit denen auf eine Stufe, die in der Vorgeschichte einen klassischen Gelenkrheumatismus haben und legt die Erkrankung der Gefäße dem durchgemachten Rheuma zur Last. Er betont, daß die von der Aorta beschriebenen Gewebsveränderungen ohne weiteres auf die Lungenschlagader übertragen werden können. Nach seinem Sektionsmaterial ist der „Aortenrheumatismus“ häufiger als der Gelenk- und oft schwerer als der „Herzrheumatismus“.

Wie schon ausgeführt, werden von mehreren Autoren die Aortenveränderungen, speziell die Mediaveränderungen als „Medianekrosen“ bezeichnet, obgleich aus der Beschreibung hervorgeht, daß es sich nur in den seltensten Fällen um vollkommene „Nekrosen“ handelt. Sie stimmen überein mit den

Beschreibungen Klinge's, der von Mediaverquellungen spricht, die zu einem Untergang der elastischen Lamellen führen können. Dann erst kann man vielleicht von Nekrose sprechen. Meistens gehen aber diese Veränderungen in Hyalinisierung und Vernarbung über. Das Gewebsbild, wie es Klinge von der Aortitis rheumatica beschreibt, ist im wesentlichen das gleiche, wie ich es in meinem Fall beobachten konnte, wo gleichfalls das ganze Gefäß — jedoch bevorzugt die Bauchaorta —, in jeder Schicht befallen ist: Geringe Verdickung der Intima, die stellenweise in den Bereich der Mediaschädigung mit einbezogen ist; teils streifenförmige, teils fleckförmige Verquellungen der Media mit Schädigung der Muskulatur, des Bindegewebes und elastischen Gerüstes; die Beziehung der Veränderungen zu den Gefäßen, die mantelförmige lymphocytäre Zellinfiltration um die Vasa vasorum; der Übergang in Hyalinisierung und Vernarbung; der im Bereich schwerer Veränderung auftretende cystische Zerfall; die in der Adventitia bestehende teils diffuse, teils granulomähnliche Zellanhäufung, das einzelne „geschlossene" Granulom, die leichte Bindegewebsvermehrung; endlich das Befallensein der Pulmonalis mit gleichen Schädigungen. Wie sich die Wucherung der adventitialen Gefäßmuskulatur in diese Vorgänge einordnet, ist schwer zu sagen. Eine Erklärung hierfür kann ich nicht geben. Doch glaube ich mit Recht annehmen zu dürfen, daß es Reaktionsvorgänge sind, hervorgerufen durch die gleiche schädigende Ursache. Die Übereinstimmung der Beschreibung Klinge's mit meinen Befunden ist jedoch überzeugend. So glaube ich berechtigt zu sein — gestützt auf die eindeutigen Herzbefunde, die rheumatische Pankarditis, sowie auf die Gleichheit mit dem von Klinge angegebenen Gewebsbild — einen Rheumatismus als in ursächlichem Zusammenhang mit den Aortenveränderungen stehend, anzunehmen.

Aus den obigen Darlegungen dürfte die Ursache der Entstehung der Aneurysmen auf rheumatischer Grundlage sehr wahrscheinlich gemacht sein. Das Auftreten der Veränderungen in zahlreichen Einzelherden und ihr verschiedener Grad erklärt die Multiplizität, wie auch die verschiedene Ausdehnung der Aneurysmen. Ihr Zustandekommen wird dadurch vorbereitet, daß die so mannigfachen Vorgänge von Gewebsschwund in der Media nicht im entferntesten durch Regenerationsvorgänge aufgewogen werden. Dem Rheumatismus ist als ursächliches Moment von Aneurysmenbildungen vor allem in der deutschen Literatur nur eine geringe Bedeutung beigemessen worden und nur zögernd hat man die Tatsache eines Zusammenhanges anerkannt. Französische Forscher haben hierauf weit früher hingewiesen, schon Mitte des vorigen Jahrhunderts. Mehrere Beobachtungen von Aneurysmenbildungen liegen vor. Der 1898 von Aitken beschriebene Fall eines Aneurysma der Bauchaorta bei einem 9jährigen Kinde in der Höhe der Teilung in die Iliacae von der Größe eines Golfballes wird wohl nicht ganz mit vollem Recht immer wieder angeführt, denn es fehlt die Angabe rheumatischer Erscheinungen und Aitken kommt zu dem Schluß: „Injury and embolism are the usual causes of anurysm in children.“ Jordan beobachtet bei einem 6-jährigen Kind ein Aneurysma der aorta ascendens. Das Kind hat Gelenkerscheinungen gehabt. Er faßt es auf als eine lokalisierte septische Aortitis, die möglicherweise durch einen eitrigen Embolus, der in eins der Vasa vasorum gelangte, hervorgerufen wurde.

Berner gibt 1910 einen klinischen Bericht (ohne Autopsie) über zwei Kranke im Alter von 20 Jahren mit Aneurysmen der Aorta im Arcus und in der Aorta descendens. Beide litten an akutem Gelenkrheumatismus, wiesen keine Luesanamnese oder Befund auf. 1912 nimmt Klotz die ersten systematischen Untersuchungen der Aortitis rheumatica vor und weist darauf hin, daß durch Zerstörung der elastischen Lamellen und Muskelfasern eine diffuse Dilatation der

Aorta entstehen kann. 1913 führt Wiesel und Löwy aus, daß der akute Rheumatismus zu einer Aortitis mit folgendem Aneurysma führen kann. 1926 und 27 beschreiben Besançon und Weil einen klinischen Fall von Rheumatismus, welcher im Verlauf mehrerer Anfälle ein Aneurysma der Aorta bekam. Lues war klinisch nicht nachweisbar. Dieser kurze Überblick beweist, daß die Tatsache eines Zusammenhanges zwischen Rheumatismus und Bildung von Aneurysmen schon lange bekannt ist. In der Mehrzahl der Fälle handelt es sich jedoch um Personen jugendlichen Alters, die betroffen werden. Berner stellt in seiner Arbeit die bis 1910 veröffentlichten, im Gefolge eines Rheumatismus enstandenen Aneurysmen zusammen. 14 Fälle betreffen die Aorta thoracica, 1 die Aorta abdominalis, 2 an anderen Arterien. Die französischen Forscher nehmen eine akute Entzündung der Aortenwand an (Aortitis rheumatica acuta). In den bisher veröffentlichten Fällen handelt es sich meist um mehr klinische Betrachtungen ohne Autopsie, und wo eine vorgenommen wurde, konnten die rheumatischen Gewebsschäden in ihrer Gesamtheit noch nicht erfaßt werden. Die Beschreibung eines Falles, welcher in so hohem Alter im Gefolge eines Rheumatismus derartig ausgedehnte, multiple Aneurysmenbildung zeigt, habe ich nirgendwo finden können. Die Möglichkeit des Zustandekommens ist jedoch erwiesen und wird ja auch von Klinge ausdrücklich betont. So zeigt diese Arbeit, daß man auch in höherem Alter bei Aneurysmen einen Rheumatismus als Grundlage in den Bereich der Möglichkeiten ziehen muß.

Zusammenfassung.

Bei einem 65-jährigen Fuhrmann finden sich multiple Aneurysmenbildungen der Aorta, die ihre Erklärung finden in den im ganzen Gefäßverlauf nachgewiesenen erheblichen Wandschädigungen, sowohl der Media, wie auch der Adventitia. In der inneren Media treten sie in Form streifenförmiger Verquellungen auf, die sich zu Cysten umbilden können, oder sogar bis zu regelrechten Nekrosen führen. Sie gehen in Vernarbung über. Die gleichen Veränderungen treten in der äußeren Media auf, sie sind hier jedoch teils feinstreifig, teils fleckförmig und stehen in Beziehung zu den Vasa vasorum. In der mittleren Media sind die Schädigungen seltener anzutreffen. Die Gefäße der Adventitia zeigen Muskularhypertrophie, die teilweise bis zu fast völligem Verschluß führt, ferner finden sich hyaline kernlose Gefäßverschlüsse. Zellanhäufungen — manchmal granulomartig — finden sich in der Adventitia in der Nähe der Aneurysmen stärker als an anderen Stellen. Von Aneurysmen entfernte Aortenteile zeigen nur geringe Zellinfiltrationen oder sie fehlen ganz. In der Media sind entzündliche Veränderungen wenig ausgebildet. Die Pulmonalis weist die gleichen Schädigungen auf wie die makroskopisch unveränderte Aorta. Trotz fehlender Gelenkanamnese wird auf Grund einer Pankarditis mit den Zeichen eines rezidivierenden Rheumatismus (Aschoff'sche Knötchen innerhalb spindeliger Narben, sowie Übergangsformen), ferner auf Grund von Gefäßveränderungen, die dem von K l i n g e beschriebenen Bild der Aortitis rheumatica gleichen, der Rheumatismus als ursächliches Moment sehr wahrscheinlich gemacht.

Literaturangabe:

Aitken: Aneurysmen of abdominal Aorta in a boy aged 9 years.
Brit. med. J. 1898, Nr. 1, 1635.
Aschoff: Zur Myokarditisfrage. Verh. dtsch. path. Ges. 1904, H. 2, 46.
Diskussion. Verh. dtsch. path. Ges 1914, 475.
Dtsch. med. Wschr. 1934, H. 1.
Benecke: Ein eigentümlicher Fall schwieliger Aortitis.
Virch. Arch. 254, 723 (1925).
Benninghoff: Z. f. Zellforsch. u. mikr. Anat. Bd. 6, 348 (1928).
Berner: Rheumatische Aneurysmen der Aorta. Z. klin. Med. 1910.
Besançon und Weil: L'aortite rhumatismale in „La maladie rhumatismale".
Ann. Méd. 19, 175 (1926).
Bouillaud: Traité clinique du Rh. art. aigu. Paris 1840.
Breitenecker: Über einen Fall von Aortitis rheumatica.
Dtsch. Zbl. gerichtl. Med. 18, H. 2/3 (1931).
Cellina: Arch. ital. anat. e istol. pat. Bd. 2, 1105 (1931).
Chira: Über Veränderungen in der Atventitia der Aorta und ihrer Hauptäste im Gefolge von Rheumatismus.
Beitr. path. Anat. 80, 336 (1928).
Coombs: Rheum. Myokarditis. Quart. J. Med. 2, 26 (1908/09).
Hist. of Rh. Carditis and other rh. Phenomena.
Brit. med. J. 1911, I, 620.
Erdheim: Medianekrosis idiopathica cystica. Virch. Arch. 273, 494, (1929);
Virch. Arch. 276, 187 (1930).
Fahr: Beitr. zur Frage der Herz- u. Gelenkveränderungen bei Rh. und Scharlach. Virch. Arch. 232, 134 (1921).
Vergleichende Herzuntersuchungen bei Scharlach, Streptokokkeninfektion und rheumatischer Granulomatose.
Beitr. path. Anat. 85, 445 (1930).
Fraenkel: Dtsch. med. Wsch. 1894 Nr. 9/11.
Über Myokarditis rh. Beitr. path. Anat. 52, 597 (1912).
Verh. dtsch. path. Ges. 1914, 475.
Furno: Arch. di patol. e clin. med., Bd. 3, Fasc. 1 (1924).
Geipel: Untersuchungen über rh. Myokarditis.
Dtsch. Arch. klin. Med. 85, 74 (1906).
Über Myokarditis und Veränderuugen der quergestreiften Muskulatur bei Rheumatismus.
Münch. med. Wochenschr. 48, 2469 (1926).

Glahn und Pappenheimer: Spezifische Veränderungen der Gefäße beim Rh. Amer. J. Path. 2, 235, (1926).

Gräff: Rh. infectiosus spezificus.
Acta rheumatol. 7, 50 (1930).

Gray und Aitken: Spätveränderungen in der Aorta und Lungenarterie nach Polyarthritis.
Arch. of Path. 8 (1929).

Gsell: Wandnekrosen der Aorta als selbständige Erkrankung und ihre Beziehung zur Spontanruptur.
Virch. Arch. 270, 1 (1928).

Hammer: Dtsch. Z. f. d. ges. gerichtl. Med. Bd. 18, 541 (1932).

Jordan: Aneurysm of the Ascending. Arch. of the Aorta in a Small Boy. Lancet 1903, I., 515.

Jores: Lubarsch Ostertag, 8. Jahrgang I., 590 (1902).
Pathologie der Blutgefäße. Handbuch der speziellen Path. u. Hist. von Henke-Lubarsch. Bd. 2, 608 (1924).

Kaufmann: Lehrbuch der path. Anat. Bd. 2.

Klinge: Das Gewebsbild des fieberhaften Rheumatismus.
I. bis III. Mitt. Das rheumatische Frühinfiltrat (akutes degenerativ-exudatives Stadium). Das Granulom und die Narbe.
Virch. Arch. 279, 438 (1930).
Virch. Arch. 280, 1 (1930).

Klinge und Vaubel: IV. Mitt. Die Gefäße beim Rh.
Virch. Arch. 281, III., 701 (1931).

Klinge: XII. Mitt. Zusammenfassende kritische Betrachtung zur Frage der geweblichen Sonderstellung des rh. Gewebsschadens.
Virch. Arch. 286, 344 (1932).

Schulz und Klinge: XIII. Mitt. Über die rh. Aortensklerose.
Virch. Arch. 288, 717 (1933).

Klinge: Ergebnisse der allgemeinen Pathologie und pathologischen Anatomie des Menschen und der Tiere.
Lubarsch-Ostertag Bd. 27 (1933).

Klotz: Aortits rheumatica. Trans. Assoc. amer. Physicians 27 (1912).

Lange: Virch. Arch. 248 463 (1924).

Neubürger: Zeitschr. f. Kreislaufforschung. 24. Jahr, 169 (1932).

Perla und Deutsch: Intimaveränderungen bei rh. Infektion.
Amer. J. Path. 5, 45 (1929).

Ranke: Ziegler's Beitr. 71, 78 (1923).
Münch. med. Wschr. 1725 (1924).
Ziegler's Beitr. 73, 638 (1925).
Ziegler's Beitr. 75, 269 (1926).

Ribbert: Verh. dtsch. path. Ges. 8. Tagg., 1904/05, 168.
Ber. Niederrhein. Ges. Natur- und Heilkunde, Bonn (1905).
Dtsch. med. Wschr. 953 (1918).
Rößle: Virch. Arch. 288, 780 (1933).
Schmorl: Verh. dtsch. path. Ges. 1914, 474 (Aussprache).
Siegmund: Herz- und Gefäßveränderungen bei septischem Scharlach.
26. Tagg. path. Ges. München 1931.
Ssolowjew: Virch. Arch. 241, 1 (1923).
Virch. Arch. 250, 359 (1924).
Störk und Epstein: Frankfurter Z. f. Path. 23, 163 (1920).
Wien. klin. Wschr. 1086 (1919).
Weise: Medianekrosen, eine Untersuchung am laufenden Sektionsmaterial.
Ziegler's Beitr. H. 2, 238 (1934).
Wiesel: Z. f. Heilkunde, 26, N. F, VI., 105 (1905).
Z. f. Heilk., 27, N. F. VII, 262 (1906).
Wien. klin. Wschr. 723 (1906).
Wien. klin. Wschr. 15, (1906).
Wiesel und Löwy: Die Erkrankung der peripheren Gefäße bei akuter u. chronischer Kreislaufinsuffizienz.
Wien. klin. Wschr. 32, 1083 (1919).
Wolff: Virch. Arch. 270 37 (1928).
Virch. Arch. 289, 1 (1933).
Weil und Besançon: Ann. Méd. 18, 2 (1926).

Lebenslauf.

Am 24. August 1911 wurde ich, Wilhelm Rieße, als Sohn des Knappschaftsgeschäftsführers Wilhelm Rieße zu Bochum geboren. Nach vierjähriger Volksschulausbildung besuchte ich neun Jahre das Reformrealgymnasium zu Bochum und legte Ostern 1931 die Reifeprüfung ab. In meinem ersten Semester, dem Sommersemester 1931 studierte ich in Marburg, in dem folgenden Wintersemester in München, Sommersemester 1932 bis Sommersemester 1933 wieder in Marburg und legte dort am Ende meines fünften Semesters die ärztliche Vorprüfung ab. Im Wintersemester 1933 bezog ich die Universität Bonn und blieb hier bis zum Sommersemester 1936. Nach Beendigung meines elften Semesters legte ich hier das ärztliche Staatsexamen ab.